

РВГ

РЕОАНАЛИЗАТОР

РЕОВАЗОГРАФИЯ

ПАЦИЕНТ Карта №: 1

ФИО: ИВАНОВ ИВАН ИВАНОВИЧ

Дата визита: 01.11.2012 - АРХИВ

Пол: Муж. Возраст: 56 Рост: 179 Вес: 87 АДл: 135/125 АДп: 0/0

Гематокрит: 0,42

Дополнительно (адрес): Санкт-Петербург. пр. Стачек 95. кв. 207

Нормы для голени: АРГ>=0,08 Ом КА<25% ПТС=11-17% ДКИ=40-70% КВО<=40% и ДСИ<80%

Нормы для стопы : АРГ>=0,10 Ом КА<25% ПТС=11-17% ДКИ=40-70% КВО<=40% и ДСИ<80%

ПОКАЗАТЕЛЬ		<Фон> 11:47		<Голень>		<Стопа >	
		Левое	Правое	Левое	Правое	Левое	Правое
АРГ	(ом)	0,07	0,07	0,02	0,01		
РИ	(у.е.)	0,72	0,75	0,16	0,14		
ООП	(0/00)	0,65	0,69	0,24	0,24		
ДСИ	(%)	61,5	71,7	179,3	186,9		
ДКИ	(%)	58,2	66,0	-68,5	-85,4		
КА	(%)		4,2		14,0		
ПТС	(%)	10,6	9,2	6,9	8,5		
РБ 28КГц	(ом)	127	125	77	74		
КВО		29,0	63,0	232,0	233,0		
ЧСС	(1/мин)	69	69	69	69		

Автоматическое (компьютерное) заключение:

<Фон> 11:47

ОТВЕДЕНИЕ Голень левая:

П пульсовое кровенаполнение сосудов: умеренно снижено. Тонус крупных и средних артерий: снижен. Тонус артериол и прекапилляров: норма. Венозный отток: норма.

ОТВЕДЕНИЕ Голень правая:

П пульсовое кровенаполнение сосудов: умеренно снижено. Тонус крупных и средних артерий: снижен. Тонус артериол и прекапилляров: норма. Венозный отток: признаки затруднения.

Физиологическая асимметрия кровенаполнения.

ОТВЕДЕНИЕ Стопа левая:

П пульсовое кровенаполнение сосудов: резко снижено. Тонус крупных и средних артерий: снижен. Тонус артериол и прекапилляров: снижен. Венозный отток: затруднен.

ОТВЕДЕНИЕ Стопа правая:

П пульсовое кровенаполнение сосудов: резко снижено. Тонус крупных и средних артерий: снижен. Тонус артериол и прекапилляров: снижен. Венозный отток: затруднен.

Физиологическая асимметрия кровенаполнения.

01.11.2013 Врач:

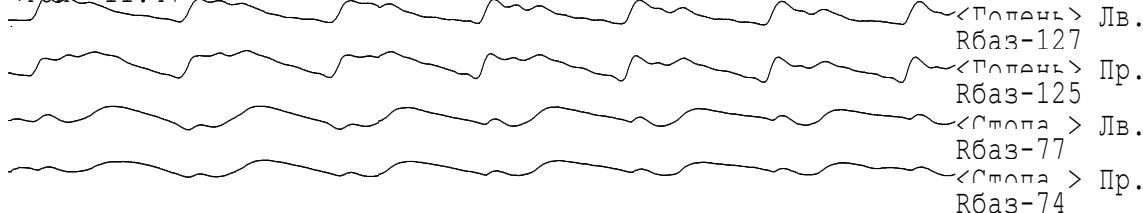
Сидоров С.С.

(Без подписи врача недействительно)

ФИО: ИВАНОВ ИВАН ИВАНОВИЧ

Дата визита: 01.11.2006 - АРХИВ

<Фон> 11:47



Длина графика - 6,0 сек. (25 мм/сек), Вер.Масш. 0.1ом = 5мм, 1мв = 10мм